اثرات تراتوژنیک و سمیت سلولی سالن، یک لیگاند رایج در کمپلکسهای وانادیوم

صابر زهری[۱*]، ابوالفضل بضاعت پور[۲] و آرش عبدالملکی[۱]

[۱] **اردبیل، دانشگاه محقق اردبیلی، دانشکده علوم، گروه زیست شناسی**

[۲] **اردبیل، دانشگاه محقق اردبیلی، دانشکده علوم، گروه شیمی**

تاریخ دریافت: ۹۱/۳/۲ تاریخ پذیرش: ۹۱/۶/۱

چکیده

کمپلکسهای فلزی سالن با توانایی بالقوه درمانگری، آنتی اکسیدانی و ضد سرطانی به طور وسیعی مورد مطالعه قرار گرفته است. در این تحقیق لیگاند سالن سنتز و در غلظتهای مختلف در روز سوم انکوباسیون جنین‌مرغ درون کیسه هوا تزریق گردید. سلولهای کبدی و فیبروبلاستی از جنین شاهد جداسازی، کشت و تیمار شدند. درصد بقای جنینها در بالاترین غلظت ۲۳/۵ درصد بود و LD_{50} برابر با ۹۱/۸ میکرومولار/تخم‌مرغ برآورد شد. ناهنجاریهای پاچنگکی، بدشکلی در منقار، بسته نشدن حفره شکمی و حذف و کلسیفیه نشدن مهره های دمی در جنینها مشاهده شد. نتایج سایتوتوکسیسیتی سلولهای کبدی و فیبروبلاستی نشانگر گرد شدن سلولها، سست شدن اتصالات بین سلولی و کاهش سرعت تکثیرسلولی بود و میزان IC_{50} آن به ترتیب برابر با ۱۱۵۹و ۹۶۴/۷ میکرومولار است. در غلظتهای پایین اثرات سمی فراوانی بر روی جنین و کشت سلول مشاهده نشد. با این وجود، به طور قابل توجهی سلولهای در حال تکثیر را تحت تأثیر قرار می‌داد.

واژه‌های کلیدی: سالن، سمیت سلولی، سمیت جنینی، ناهنجاری‌زایی

* نویسنده مسئول، تلفن: ۰۴۵۱۵۵۱۲۹۰۲ ، پست الکترونیکی: sazahri@gmail.com

مقدمه

شیمی درمانی بیماریهای سرطانی در سالهای اخیر با اهمیت فزآینده‌ای همراه بوده است. اولین داروهای ضدسرطانی که پایه آن را فلز تشکیل می‌دهد، شامل سیس پلاتین، کربوپلاتین و اکسالی پلاتین می‌باشند که داروهای برپایه پلاتینیوم هستند. به تدریج سنتز کمپلکسهای دیگر از فلزات هم آغاز و مورد آزمایشهای بالینی قرار گرفتند. متالوسالن‌ها کمپلکسهای فلزی هستند که لیگاند آنها را ترکیب سالن تشکیل می‌دهد، به دلیل خصوصیات ساختاری که دارند، طیف وسیعی از فعالیتهای شیمیایی را نشان داده و به طور گسترده‌ای برای کاتالیز واکنشهای آلی به کار می‌روند. این گروه از کمپلکسها گاهی به عنوان نوکلئازهای شیمیایی عمل کرده و با اتصال به اسیدهای نوکلئیک آنها را تخریب می‌کنند، لذا به عنوان پروبهای مفید در تحقیقات زیستی و همچنین عوامل بالقوه درمانگر شناخته شده‌اند (۴ و ۶). لیگاندهای سالن دارای دو جایگاه کوالانت و دو جایگاه کوردینانت کوالانت واقع شده در آرایش خود هستند. این ترکیبات خیلی شبیه پورفیرین ها هستند اما برخلاف پورفیرین ها لیگاندهای سالن، آسان و کم هزینه تهیه می‌شود (۷). کمپلکسهای فلزی این لیگاند به طور موفقیت آمیز و در یک محدوده وسیعی از واکنشهای غیرمتقارن و مهم از لحاظ صنعتی و داروسازی به کار برده می‌شود (۵). متراکم شدن و جمع شدن یک آمین نوع اول با یک آلدهید، ماده‌ای را به وجود می‌آورد که باز شیف (Schiff) نامیده می شود که یکی از قدیمی‌ترین واکنشها در شیمی است. وقتی که یک مول اتیلن دی آمین در آغاز با دو اکی والان از سالیسیل آلدهید ترکیب می شود لیگاند

سالن (salen) به وجود می آید (۱۸). بسیاری از کمپلکسهای سالن تقریباً در آب نامحلول بوده و به اندازه کافی گروههای یونی و قطبی نداشتند. اولین کمپلکسهای سالن قابل حل در آب در سال ۱۹۵۵ و ۱۹۵۶ ساخته شدند (۱۱، ۱۲ و ۱۳). در مورد اثر سمیت سالن بر سلولها و جنین، اطلاعات بسیار محدودی در دسترس می‌باشد. وانادیوم اکساید متوکسی سالن اثرات سمیت سلولی ناچیزی (۸-۶ درصد) بر روی سلولهای لوسمی انسانی نشان داده اند و همچنین دارای اثر محافظتی بر روی سلولهایی دارند که توسط H_2O_2 تیمار شده بودند و مانع از تخریب این سلولها توسط H_2O_2 شدند (۱۸). کمپلکسهای سالن– منگنز و سالن- آهن باعث فعال شدن مسیر آپوپتوز در رده های سلولهای سرطانی شده و منـجر به فعال شدن کاسپـــازهای مربوطه به ویژه کاسپاز ۳، ورود سیتوکروم C از میتوکندری به سیتوپلاسم و قطعه قطعه شدن DNA می گردند(۴ و ۲۵). کمپلکسهای VO(IV)، La(III) و Th(IV) سنتز شده به وسیله شیف بازهای مشتق شده از ۸-فرمیل ۷-هیدروکسی ۴-متیل کومارین و اتیلن دی آمین دارای اثرات ضد قارچی و ضد باکتریایی هستند همچنین فعالیت قطعه قطعه کردن DNA توسط کمپلکسهای فلزی سالن نشان داده شده است (۲۶). در تحقیقی درسال ۲۰۰۸ کمپلکس محلول در آب Fe(III)-salen را سنتز کردند و تأثیرات بیوشیمیایی کمپلکس، روی DNA در شرایط in vitro و همچنین بر روی سلولهای کشت شده انسانی مورد بررسی قرار دادند. تیمار با Fe(III)-salen حتی با غلظتهای پایین در حد ۱۰ میکرومول بر روی سلولهای انسانی HEK29 نشان دهنده تغییرات مورفولوژیکی و قطعه قطعه شدن DNA و فشردگی هسته و در نهایت آپوپتوزیس و مرگ سلولی بود (۲۵).

جنین جوجه یکی از مدلهای آزمایشگاهی جانوری مناسب است که توسط محققین رشته‌های مختلف از جمله جنین شناسی، فارماکولوژی، فیزیولوژی و بیوشیمی به دفعات مورد استفاده قرارمی‌گیرد، دلیل این امر راحتی تهیه آن به هرتعداد و کوتاهی طول دوران جنینی آن است. همچنین مراحل نرمال تکوین اسکلت جنین جوجه نه تنها در مطالعات جنین شناسی تجربی و تراتولوژیک به عنوان کنترل استفاده دارد، بلکه جهت مقایسه در بدشکلیهای اسکلتی حاصل از موتانتها نیز می‌تواند مورد استفاده قرار گیرد (۲۱). جنین پرنده از نظر پیچیدگی و مورفولوژیکی و مراحل عمومی تکوین، شباهت زیادی به جنین پستانداران دارد، لذا به عنوان مکمل برای مطالعه تکوین پستانداران به کار می‌رود. همچنین جنین جوجه را می‌توان به راحتی کشت داد، بنابراین برای بررسی تأثیر مواد شیمیایی و دارویی بر روی جنین مناسب است(۱۶). با توجه به اهمیت این ترکیب به خصوص در سنتز داروهای ضد سرطانی در تحقیق حاضر اثرات سمیت و تراتوژنیک آن نسبت به جنین جوجه به عنوان جانور مدل و سلولهای کبدی و فیبروبلاستی مشتق شده از آن بررسی شده است.

مواد و روشها

پژوهش حاضر در آزمایشگاه تحقیقاتی گروه زیست شناسی دانشگاه محقق اردبیلی در طی سال ۱۳۹۰ با حمایت گروه زیست شناسی دانشگاه محقق اردبیلی انجام شد.

سنتز سالن: برای سنتز ترکیب سالن به ۱۰ میلی مول ۲-هیدروکسی بنزآلدئید حل شده در ۳۵ میلی لیتر اتانول خشک مقدار ۵ میلی مول (۰/۳۴ میلی لیتر) اتیلن دی‌آمین حل شده در ۱۵ میلی لیتر اتانول خشک به صورت قطره قطره اضافه شد و رنگ محلول به رنگ زرد فسفری درآمد. بعد از۳۰ دقیقه هم زدن به مدت ۳۰ دقیقه بازروانی شد، سپس توسط پمپ خلاء تغلیظ شده و برای کریستال‌گیری در جای ساکنی گذاشته شد، کریستالهای زرد رنگی به شکل ورقه ورقه به دست آمد سپس کریستالها به وسیله کاغذ صافی، صاف شده و با اتانول ۹۶ درصد شستشو داده شد بعد از خشک کردن بازده عمل ۸۹ درصد بود.

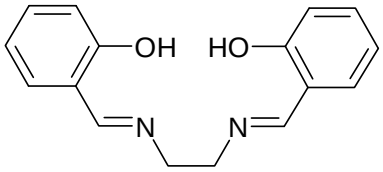

ساختار شیمیایی سالن

تیمار جنین جوجه: تخم مرغهای بارور نژاد راس از شرکت محلی (آرتا جوجه) خریداری شدند و در شرایط دمایی مناسب ۱۰-۱۲ نگهداری شدند. جهت بررسی فعالیت بیولوژیکی ترکیب سالن در DMSO (Dimethyl Sulphoxide) حل شده و سپس در روز سوم گرماگذاری در دمای ۳۸ – ۳۷/۷ درجه سانتی گراد و رطوبت ۶۵ درصد، ۱۰۰ میکرولیتر از محلولهای سالن در غلظتهای ۵، ۱۰، ۲۰، ۴۰، ۸۰، ۱۶۰ و ۳۰۰ میکرومولار/تخم مرغ و با استفاده از سرنگ هامیلتون به داخل کیسه هوا تزریق شد. تزریق در شرایط استریل و از قسمت پهن تخم مرغ به درون کیسه هوا صورت گرفت و بلافاصله محل تزریق توسط پارافین مذاب بسته شد و تخم مرغها در دمای ۳۸ – ۳۷/۷ درجه سانتی گراد و در رطوبت ۶۵ درصد گرماگذاری شدند. به عنوان شم از تعداد تکرار یکسان تخم مرغ از تزریق ۱۰۰ میکرولیتر DMSO استفاده گردید، تعدادی تکرارهای اضافی جهت کنترل آلودگی باکتریایی و قارچی گرماگذاری شدند که به‌طور تصادفی انتخاب شده و آلودگی آن مورد بررسی قرار می‌گرفت. جهت کنترل رشد جنینی در طول انکوباسیون، به طور متوسط ۴ بار کندلینگ انجام گرفت. برای هر غلظت به طور متوسط ۳ گروه ۶ تایی انتخاب شد (۳).

بررسی نتایج سمیت و تراتوژنیک: تخم مرغهای تیمار شده و شم، در روز ۱۹ انکوباسیون باز و توزین شدند. میزان مرگ و میر آنها ثبت شده با فرمول زیر محاسبه شد(۲۴).

۱۰۰× [(در صد تلفات شم-۱۰۰)/(در صد تلفات شم- در صد تلفات تیمار)] = در صد تلفات

سپس جنینها از نظر هر گونه ناهنجاری ظاهری قابل تشخیص بررسی و ناهنجاریها ثبت شدند. برای بررسی ناهنجاری اسکلتی، پوست جنین جدا و محتویات شکمی تخلیه و به مدت ۳ روز در محلول ۲ درصد هیدروکسید پتاسیم (KOH) قرار گرفتند. سپس جنینها در محلول ۱درصد هیدروکسید پتاسیم حاوی الایزرین (۰/۱ درصد) به مدت ۳ روز رنگ آمیزی گردید. شفاف‌سازی نهایی با قراردادن جنین در گلیسرول (۱۰۰ درصد) انجام شد(۱۰).

جداسازی و کشت سلولی: جداسازی سلولهای فیبروبلاستی: جنینها در روز ۱۰ گرماگذاری خارج شده و در شرایط استریل، سر و محتویات شکمی از آن جدا و مابقی آن درون PBS (Phosphate Buffer Saline) حاوی آنتی بیوتیک قرار گرفت و تکه تکه شد سپس ظرف حاوی محلول آنزیمی تریپسین و تکه‌های بافت جنینی بر روی همزن مغناطیسی به مدت ۵ دقیقه قرار گرفت در ادامه به ظرف محیط کشت حاوی سرم گاوی اضافه شد، سوسپانسیون به دست آمده سانتریفیوژشده و به محیط کشت تازه (RPMI) (Roswell Park Memorial Institute Medium) همراه با آنتی بیوتیک منتقل و در پلیتهای ۲۴ خانه کشت شد(۱۵). جداسازی سلولهای کبدی: کبد جنین ۱۲ روزه جوجه در شرایط استریل استخراج شده و در محلول PBS حاوی آنتی بیوتیک قرار گرفت و تکه تکه شد سپس ظرف حاوی محلول آنزیمی تریپسین و تکه‌های بافت کبدی بر روی همزن مغناطیسی به مدت ۵ دقیقه قرار گرفت سپس به ظرف، محیط کشت دارای سرم گاوی اضافه شد. سوسپانسیون به دست آمده سانتریفیوژ شده و به محیط کشت تازه (RPMI) همراه با آنتی بیوتیک منتقل و در پلیتهای ۲۴ خانه کشت گردید.

بررسی سمیت سلولی: برای بررسی اثرات سایتوتوکسیتی این ترکیب، سلولهای کشت یافته پس از ۲۴ ساعت و در فاز رشد لگاریتمی با غلظتهای ۹۰، ۱۸۰، ۳۶۰، ۷۲۰ و ۱۴۴۰ میکرومولار به مدت ۱۶ ساعت تیمار و کسر زنده ماندنی سلولها به وسیله آزمون سنجش احیای فورامازون

3-(4,5-dimethyl thiazol-2yl)- 2,5-diphenyl) (MTT) tetrazolium bromide) بررسی شدند، در سلولهایی که از لحاظ متابولیکی فعال هستند، ترکیب MTT در حضور سوکسینات دهیدروژناز میتوکندریای احیاء شده به شکل کریستال نا محلول فورامازون در می‌آید که شدت تولید کریستال نشانگر حیات سلول می‌باشد. بدین منظور محیط کشت سلولهای تیمار شده خارج گردیده و محیط کشت تازه حاوی ۱۰ در صد محلول MTT (محلول ۵ میلی‌گرم در میلی‌لیتر در بافر فسفات ۰/۱ مولار با pH:7.4) به چاهکها اضافه شده و به مدت ۳ ساعت در ۳۷ درجه سانتی گراد و در شرایط تاریکی گرماگذاری شد. محیط سطحی خارج شده و کریستالهای ایجاد شده در دی متیل سولفوکسید (DMSO) حل و جذب آنها در طول موج ۵۷۰ نانومتر ثبت گردید. مقدار IC_{50} به عنوان غلظتی از سم در نظر گرفته شد که باعث ۵۰ درصد کاهش در جذب نوری می‌شود و میزان درصد زنده ماندنی سلولها از رابطه "$OD_{شاهد}/OD_{تیمار}$" محاسبه شد (۱۹).

مطالعات آماری: برای تحلیل داده ها از نرم افزار (spss) ورژن ۱۶ و برای تحلیل واریانس از آنالیز واریانس یک طرفه(ANOVA)، جهت مقایسه میانگینها از آزمون دانکن (Duncan) و برای محاسبه LD_{50} از ارزیابی پروبیت (probit) استفاده شد. سطح معنی داری ($p<۰/۰۵$) به عنوان مرز استنتاج آماری قرار داده شد.

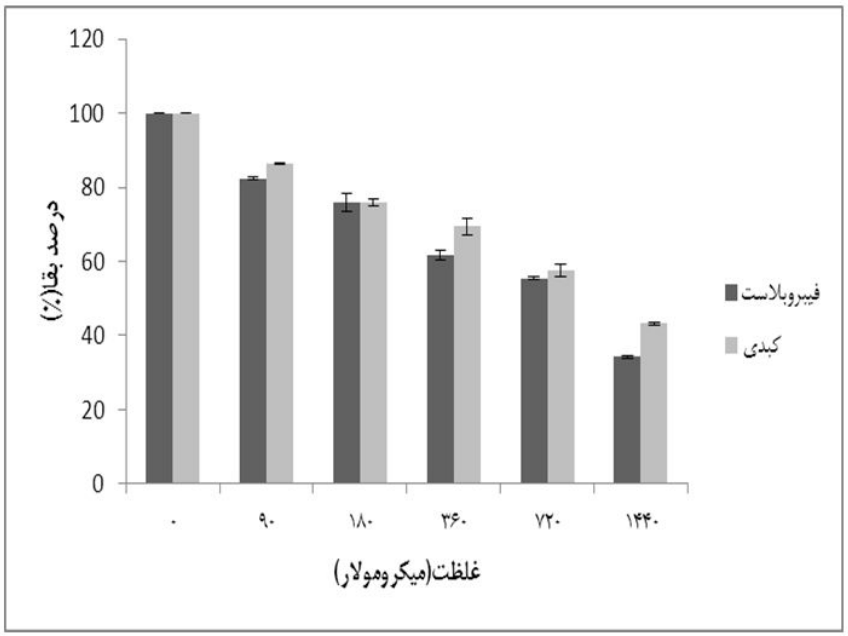

شکل ۱- بررسی غلظتهای ۰، ۹۰، ۱۸۰، ۳۶۰، ۷۲۰ و ۱۴۴۰ میکرومولار سالن بر روی سلولهای کبدی و فیبروبلاستی جنین جوجه

نتایج

مطالعه تأثیر غلظتهای ۹۰، ۱۸۰، ۳۶۰، ۷۲۰ و ۱۴۴۰ میکرومولار سالن بر روی سلولهای کبدی جنین جوجه پس از ۱۶ ساعت به ترتیب نشانگر کسر زنده ماندنی ۸۶/۴، ۷۵/۸۸، ۶۹/۳۹، ۵۷/۵۴ و ۴۳/۱۸ درصد بود. داده-های حاصل نشان داد که میزان سمیت سلولی با غلظت سالن نسبت مستقیم داشته و این ترکیب با IC_{50} برابر ۱۱۵۹ میکرومولار رشد سلولی را مهار می‌کند. مطالعه تأثیر غلظتهای ۹۰، ۱۸۰، ۳۶۰، ۷۲۰ و ۱۴۴۰ میکرومولار سالن بر روی سلولهای فیبروبلاستی جنین جوجه پس از ۱۶ ساعت به ترتیب نشانگر کسر بقاء ۸۲/۴۱، ۷۵/۸، ۶۱/۶۹، ۵۵/۳۶ و ۳۴/۱۹ درصد به ترتیب افزایش غلظت بود. داده-های حاصل نشان داد که این میزان سمیت سلولی نیز با

غلظت سالن نسبت مستقیم داشته و این ترکیب با IC_{50} برابر ۹۶۴/۷ میکرومولار رشد سلولهای فیبروبلاست را مهار می‌کند. مقایسه IC_{50} سلولهای کبدی و سلولهای فیبروبلاستی نشان داد که سلولهای کبدی مقاوم تر از سلولهای فیبروبلاستی هستند و این می‌تواند به علت فعالیت سم زدایی بالای سلولهای کبدی باشد که نسبت به تأثیر این‌گونه ترکیبات مقاومت بیشتری نشان می‌دهند (شکل۱). میزان تأثیر ضد تکثیری این ماده بستگی به مرحله رشد سلولی دارد به طوری‌که سلولهایی که رشد آنها متوقف شده کمتر تحت تأثیر این ماده قرار می‌گیرند. نتایج حاصل از مطالعات مورفولوژیک سلولهای تیمار شده نشان داد که با افزایش غلظت سالن، سلولهای کبدی اتصالات بین سلولی گسسته شده، سلولها گرد گردیده و حاشیه آنها نامنظم شدند. در سلولهای تیمار شده گرانولهای سیتوپلاسمی افزایش یافته و در غلظت ۱۴۴۰ میکرومولار سلولها کاملاً متراکم شده توده متراکم سلولی به تدریج گسسته می‌گردد. در سلولهای فیبروبلاستی نیز اتصالات بین سلولی گسسته شده و حاشیه سلولها نامنظم شدند. همچنین تراکم سیتوپلاسمی درون سلول افزایش یافته و سلولها واکوئله می‌گردند و در غلظت ۱۴۴۰ میکرومولار اتصال بین سلولی کاملا گسسته می‌شود (شکل۲).

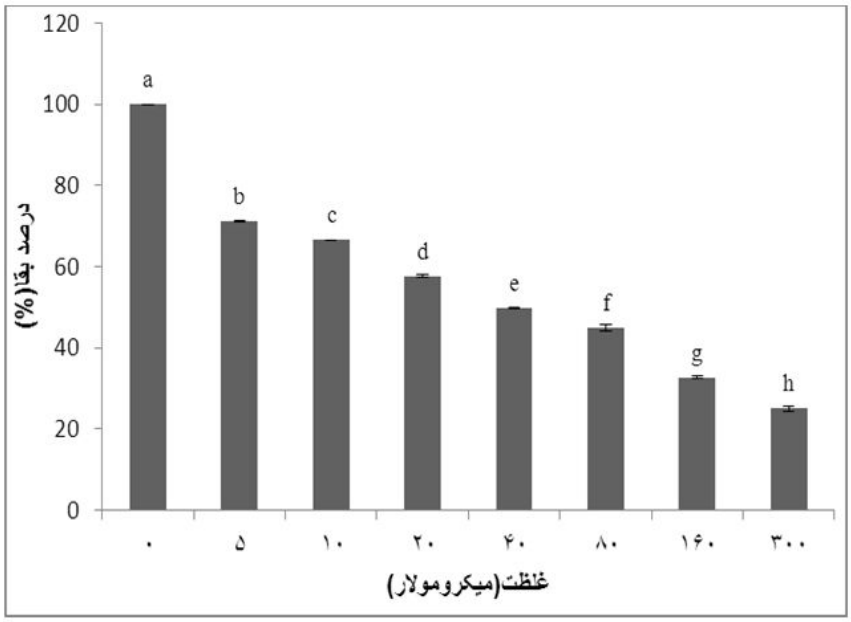

شکل۲- تأثیر غلظتهای مختلف از سالن بر جنین جوجه (حروف مشترک، نشان دهنده معنی‌دار نبودن است)

سه گروه آزمایشی (n =۷) و یک گروه شم به ازای هر غلظت تزریقی سالن به تخم مرغها از نظر کسر بقای جنین مورد مطالعه قرار گرفت، این یافته‌ها نشان داد که در تیمار تخم مرغها با غلظتهای ۵، ۱۰، ۲۰، ۴۰، ۸۰، ۱۶۰ و ۳۰۰ میکرومولار/تخم مرغ به ترتیب ۷۱/۴۳، ۶۶/۶۷، ۵۸/۳۴، ۵۰، ۴۷/۰۶، ۳۳/۳۴ و ۲۳/۵۳ در روز ۱۹ زنده مانده‌اند. بررسی رابطه خطی بین غلظت تیمار و درصد جنینهای زنده مانده نشانگر LD_{50} برابر ۹۱/۸۳ میکرومولار بود. بررسی آماری داده‌ها نشان داد که اختلاف بین گروه شم و هر یک از غلظتهای مورد بررسی در سطح ۵ درصد معنی-دار می‌باشد. همچنین مقایسه اختلاف بین غلظتهای تیمار نیز در سطح ۵ درصد معنی‌دار بود. به عبارتی دیگر، افزایش مرگ و میر نسبت به افزایش غلظت سالن در سطح ۵ درصد معنی‌دار می‌باشد (شکل۳).

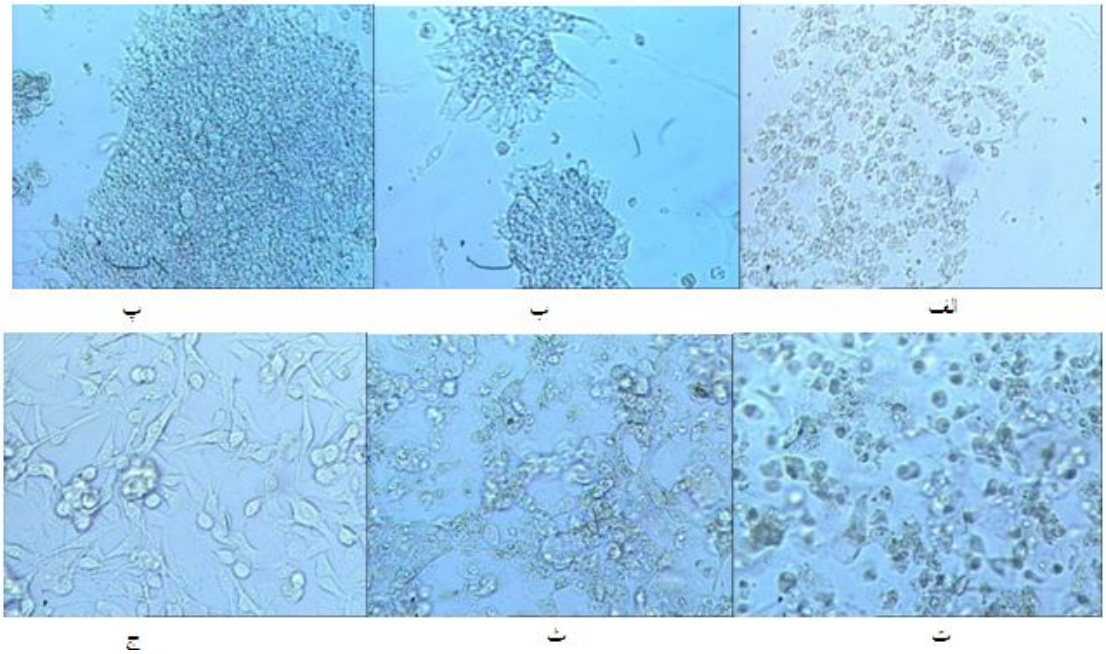

شکل۳- بررسی تصاویر مورفولوژیکی تأثیر غلظتهای مختلف سالن بر سلولهای کبدی جنین(الف ، ب، پ) و سلولهای فیبروبلاستی(ت، ث،ج) که هر ردیف به ترتیب نشانگر کشت شاهد و تیمار با ۷۲۰ و ۱۴۴۰ میکرومولار می‌باشد.

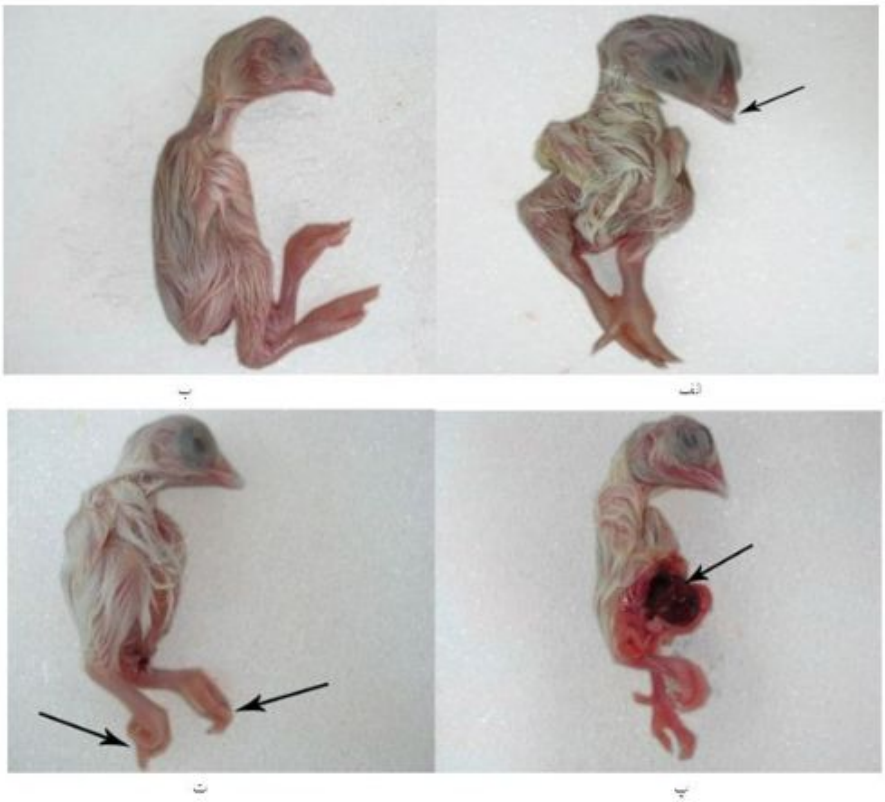

شکل۴- تصاویر به دست آمده از ناهنجاریهای مورفولوژیکی غلظتهای مختلف سالن (ب، پ، ت) و شاهد(الف) می‌باشند. شکل الف یک نمونه از جنینهای کنترل می‌باشد ، در شکل ب ناهنجاری در منقار مشاهده می شود(فلش)، شکل پ ناهنجاری از نوع پا چنبری مشاهده می شود(فلش)، شکل ت بسته نشدن کامل حفره شکمی مشاهده می شود(پیکان).

بررسی‌مورفولوژی ظاهری جنینها نشانگر ناهنجاریهای گسترده در نمونه‌های تیمار بود، به طوری که این ناهنجاریها درغلظت ۱۰ میکرومولار/تخم‌مرغ برابر ۱۶/۶ درصد و از نوع پا چنبری بودند. با افزایش غلظت تیمار شدت ناهنجاریها افزایش یافت و به طور وسیع و تکرار پذیری ناهنجاریهای مختلف مشاهده گردید (جدول۱) و (شکل۴). با این وجود هیچ گونه تغییرات وزنی معنی‌داری در جنینهای تیمار شده با سالن در مقایسه با گروه شم مشاهده نشد.

جدول۱- ناهنجاریهای مربوط به غلظتهای مختلف سالن بر جنین جوجه

غلظت میکرومولار/تخم مرغ	درصد ناهنجاری مورفولوژیکی	نوع ناهنجاری	درصد ناهنجاری اسکلتی	نوع ناهنجاری
۰	ND	-	ND	-
۵	ND	-	ND	-
۱۰	۱۶/۶	پاچنگکی	ND	-
۲۰	۱۶/۶	کوچک شدن سایز	ND	-
۴۰	۳۳/۳ ۱۶/۶	کوچک شدن سایز بسته نشدن کامل حفره شکمی	۳۳/۳	کلسیفیه نشدن مهره‌های دمی
۸۰	۵۰ ۴۰ ۲۰	کوچک شدن سایز بسته نشدن کامل حفره شکمی ناهنجاری در منقار	۳۳/۳ ۱۶/۶	کوتاهی و کجی استخوان‌های پا حذف مهره‌های دمی
۳۰۰	۵۰ ۲۵	کوچک شدن سایز پاچنگکی	۲۵ ۲۵	حذف مهره‌های دمی کوتاهی و کجی استخوان‌های پا

ND= مشاهده نگردید

بررسی ساختار اسکلت جنینهای تحت تیمار نشان داد که میزان شیوع اختلالات اسکلتی با افزایش غلظت تیمار افزایش می‌یابد، به‌طوری‌که در کمترین غلظت هیچگونه ناهنجاری مشاهده نشد و در بیشترین غلظت تیمار در ۵۰ درصد از جنینها ناهنجاریهایی مانند کلسیفیه نشدن مهره-های دمی، حذف مهره‌های دمی و کوتاهی و کجی استخوانهای پا مشاهده شد (جدول۱) و (شکل۵).

بحث

مرگ سلولی ناشی از تأثیر ترکیبات سمی باعث اختلال در الگوی میتوز سلولی در بافتها شده و منجر به اختلال در تماس سلولی در طی تمایز می‌شود. این فرآیند منجر به اختلال در عمل القای تمایز و اندام زایی صحیح می‌گردد، از طرف دیگر تمامی استخوانهای بال و پا به روش داخل غضروفی (Enchondral ossification) استخوانی می‌شوند(۱). مطالعات نشان داده که موادی که اثرات سیتوتوکسیسیتی دارند باعث مهار رشد و مهاجرت سلولها می شوند و این عوامل در رشد جنین تأثیر قابل توجهی به جا می‌گذارند، بررسیهای انجام گرفته با میتومایسین این یافته را اثبات کرده است. لذا مهار تکثیر سلولی در بافتهای جنینی که به سرعت در حال تکثیر هستند ممکن است منجر به ناهنجاری شود (۲۲). در این تحقیق تأثیر سیتوتوکسیسیتی سالن بر روی دو رده سلولی کبدی و فیبروبلاستی جنین مورد بررسی قرار گرفت و مشاهده شد که این ترکیب اثرات سمیت سلولی قابل توجهی بر روی سلولهای کبدی و فیبروبلاستی نداشت. همچنین مقایسه

مقاومت بین سلولهای کبدی و فیبروبلاستی در مقابل ترکیب سالن نشان دهنده مقاومت بیشتر سلولهای کبدی در مقابل این ترکیب نسبت به سلولهای فیبروبلاستی می‌باشد که این امر می‌تواند ناشی از توانایی متابولیزه شدن ترکیب توسط سلولهای کبدی که دارای فعالیت سم‌زدایی بالایی هستند باشد (۲).



شکل۵- تصاویر به دست آمده از ناهنجاریهای اسکلتی غلظتهای مختلف سالن (ب، پ،ت) و شاهد(الف) می‌باشند. شکل الف یک نمونه از جنینهای کنترل می‌باشد. در شکل ب حذف مهره‌های دمی مشاهده می شود(فلش)، در شکل پ کوتاهی وکجی استخوانهای پا مشاهده می شود (فلش)، در شکل ت هم کلسیفیه نشدن مهرهای دمی مشاهده می‌شود(پیکان).

بررسیها نشان داده‌اند که ناهنجاری‌زا ها سبب ایجاد مکانیسمهایی می‌شوند که در اعمال متعدد و مختلف سلولهای طبیعی جنین دخالت می‌کنند و به تأثیر این مکانیسمها واکنشهای به هم پیوسته‌ای به وجود می‌آیند که می‌توانند منجر به تأخیر رشد جنین، نقص عضو شدن آن و حتی مرگ جنین شوند (۲۰). تمام غلظتهای عامل ناهنجاری‌زا نمی‌تواند منشاء تولید ناهنجاری جنینی باشد، زمانی که غلظت عامل ناهنجاری‌زا بیشتر از غلظت آستانه شود علائم سمیت ظاهر می‌شود (۸، ۱۷ و ۲۳). آستانه تأثیر سالن در این مطالعه ۱۰ میکرومولار بود.

تأثیر ترکیب سالن بر جنین جوجه منجر به ایجاد ناهنجاریهای اسکلتی مانند کلسیفیه‌نشدن و حذف مهره‌های دمی شد که می‌تواند ناشی از تأثیر مستقیم ترکیب بر سلولهای جنینی باشد. بررسی اثر متاتورکسات در رتها نیز نشان داد که بیشتر ناهنجاریهای ایجاد شده محدود به مهره-های دمی می‌باشد (۱۶). بررسی یافته‌های قبلی نشان می-

دهد که استخوانهای اندامهای انتهایی تحت تأثیر مواد تراتوژن بیشتر دچار نقص می‌شوند (۲۲).

ناهنجاریهای مورفولوژیکی مشاهده شده تحت تأثیر ترکیب سالن شامل بدشکلی در منقار، پاچنگکی و کاهش اندازه جنین بود. شاخص‌ترین ناهنجاری ظاهری مشاهده شده از نوع کوچک شدن اندازه بود که این امر می‌تواند به علت تأخیر در رشد جنین تحت تأثیر این ترکیب باشد. ناهنجاری مشهود دیگر پاچنگکی بود که این ناهنجاری می‌تواند به علت وجود ترکیباتی باشد که خاصیت تقلیدگری کولین دارند. علت این نوع ناهنجاری تحلیل و عدم تکامل بافت ماهیچه‌ای است که در نتیجه رقابت با استیل کولین برای متصل شدن به گیرنده‌های استیل کولین روی می‌دهد (۹، ۱۴ و ۲۱).

نتیجه گیری

در غلظتهای پایین سالن اثرات سمی قابل توجهی بر روی جنین و کشت سلول مشاهده نشد. با این وجود، این ترکیب به طور قابل توجهی سلولهای در حال تکثیر را تحت تأثیر قرار می‌داد. از طرف دیگر تأثیر ضد تکثیری این ترکیب بر سلولهای کبدی کمتر از سلولهای فیبروبلاستی بود.

منابع

۱- رنجبر، و؛ وطنچیان، م؛ محمدیان، ب؛ میاحی، م؛ (۱۳۸۵) مطالعه زمانی تکوین اسکلت بال و پا در جنین جوجه به کمک تکنیک رنگ آمیزی دوگانه آلیزارین قرمز -آلسین آبی. مجله زیست شناسی ایران، ۱۹(۲): ۱۶۷-۱۷۹

۲- زهری، ص؛ رفیعی دستجردی، ه؛ امیری کیا، م؛ علایی، ر؛ اثر تراتوژنیک و سمیت کاربوکسین بر مورفولوژی و سلول‌های کبدی جنین جوجه. مجله زیست شناسی ایران – در دست چاپ

3- Alhifi, MA., Khan, MZ ., Hlgoshai, HA., Ghole, VS. 2004. Teratogenic effect of dimethoat on chicken embryo .Int .Med J. 3; 1-9.

4- Ansari, K. I., Grant, J.D., Kasiri, S., Woldemariam, G., Shrestha, B., Mandal,S. S. 2009. Manganese(III)-salens induce tumor selective apoptosis in human cells. Journal of Inorganic Biochemistry. 103: 818–826.

5- Annis, D.A., Jacobsen, E.N. 1999. Jam Chem Soc. 121:41-47.

6- Beshir, A. B., Guchhait, S. K., Gasco, J. A. 2008. Synthesis and structure activity relationships of metal-ligand complexes that potently inhibit cell migration. Bio organic and medicinal chemistry letters. 18,498-504.

7- David, A., Melanie, J. 2001. Group 13 Compounds incorporating salen ligands. Chem. Rev.101:37-52.

8- Elkington, J. 1985. The poisoned womb: Human Reprouduction in a polluted world. Penguin Book, New York, pp: 89-118.

9- Forsyth, CS., Frank, A.A., Watrous, B.J., Bohn, A.A. 1994. Effect of coniine on the developing chick embryo. Teratology. 49: 306-310.

10- Green, AC. 1952. A rapid method for clearing and staining specimens for the demonsteration of bone. The Ohio Journal of Science. 529(1): 31-34.

11- Indyk, F. 1999. Effect of insecticide propotox M on survival, hatching success, and development of chicken embryo.Zoologica Poloniae.4:47-57.

12- Konsler, R.G., Karl, J., Jacobsen, E.N. 1998. Jam chemsoc. 120:67-76.

13- Larrow, J.F., Jacobsen, E.N. 2004. Asymmetric processes catalyzed by chiral (salen) metal complexes. Topics organomet chem.6:123-152.

14- Landaur, W. 1975. Cholinomimetic teratogens: Studies with chicken embryos.Teratology. 12: 124-125.

15- Malihi, G., Elson, E., Mascarenhas, F. 2006. Effect of adenosine agonists on the proliferation and differentiation of chick embryo fibroblasts in three dimensional reconstituted tissue constructs. The journal of pharmacology and therapeutics. 5: 151-157.

16- Manner, J., Seidl, W., Heinicke, F., Hesse ,H. 2003. Teratogenic effects Of suramin on the chick embryo. Anatomy Embryology. 206:229-237.

17- Magras,I.N., Kotski-Kovatsi, V.P., Kovatsis, A., Adamidou, L. 1993. Teratogenic effects of a mixture of scopolamine and hyoscyamine In chick embryos. Human Toxicol. 35: 434-435.

18- Mohammadi, M., Yazdanparast, R.. 2009. Methoxy VO-salen complex: In vitro antioxidant activity, cytotoxicity evaluation and protective effect on CCl4-induced oxidative stress in rats. Food and Chemical Toxicology,vol5,6pp.

19- Montgomery, B.D., Jeremiah, G.T. 1971. Morphology and function of cells of human embryonig liver in monolayer culture. The Journal of cell Biology. 50: 222-231.

20- Muhammed, A., Von Borstel, R.. 1984. Basic and Applied Mutagenesis. Plenum Press, New York, pp:285-298.

21- Petrovova, E., Sedmera, D., Misek, I., Lesnik, F., Luptakova, L. 2009. Bendiocarbamate toxicity in the chick embryo.Folia Biologica. 55: 61-65.

22- Singh, J.D., Singh, S. 1976. Skeletal malformations induced by mitomycin C in chicken embryo. Actaorthopaedica. 47: 509-514.

23- Sunil Kumar, K.B., Devi, K.S., 1992. Teratogenic effects of methyl parathion in developing chick embryos. Human Toxicol. 34: 408-410.

24- Talebi-Jahromi, K. 2008. Pesticide toxicology. Tehran Academic press, 492pp.

25- Woldemariam, G.H., Manda, S.S. 2008. Iron(III)-salen damages DNA and induces apoptosis in human cell via mitochondrial pathway. Journal of Inorganic Biochemistry. 102: 740–747.

26- Kulkarni, A., Sangamesh, A., Prema, S. 2009. Synthesis, characterization, DNA cleavage and in vitro antimicrobial studies of La(III), Th(IV) and VO(IV) complexes with Schiff bases of coumarin derivatives. European Journal of medicinal chemistry. 54: 1-9.

Teratogenic and cytotoxic effects of Salen, a current ligand in vanadium complexes

Zahri S.[1], Bezaatpour A.[2] and Abdolmaleki A.[1]

[1] Biology Dept., Faculty of Science, Universty of Mohaghegh Ardabili, Ardabil, I.R. of Iran

[2] Chemistry Dept., Faculty of Science, Universty of Mohaghegh Ardabili, Ardabil, I.R. of Iran

Abstract

Metal salen complexes have been widely studied as potentially pharmaceutical substances with antioxidant and anti cancer effects. In this investigation the salen ligand was synthesized and injected in the air sac of the eggs. The liver and fibroblast cell cultures were treated by the compound and the proportion of the live cells was recorded. The survival fraction of the embryos was 23.5% in the uppermost concentration of the compound and the LD_{50} was 91.8 μM/egg. The morphological studies showed clubfoot, the abnormality of beak and ectopic viscera, and the skeletal staining showed the deletion and unosification of the caudal vertebrates, the brevity and the bending of tibia. The compound inhibited the growth of liver and fibroblast cells with the IC_{50} of 1159.3 and 964.7 μM, respectively. The treated cells were round, the inter-cellular connection became loose, the proliferation was inhibited, and the granules in the cytoplasm were increased. The compound significantly affected the proliferative cells compared with the cells were arrested in growth.

Key words: Salen,cytotoxicity, embryotoxicity, teratogenic