

## بررسی هیستوپاتولوژی ترمیم زخم‌های عمیق پوستی با عصاره هیدروالکلی گیاه مامیثا (*Glaucium corniculatum curt*)

راضیه عارف‌یار<sup>۱</sup>، مهران میراولیایی<sup>۲\*</sup>، اردشیر طالبی<sup>۳</sup> و محسن زحمتکش<sup>۴</sup>

<sup>۱</sup> یزد، دانشگاه پیام نور یزد، دانشکده علوم پایه، گروه زیست‌شناسی

<sup>۲</sup> اصفهان، دانشگاه اصفهان، دانشکده علوم، گروه زیست‌شناسی، بخش بیوشیمی و بیولوژی مولکولی

<sup>۳</sup> اصفهان، دانشگاه اصفهان، دانشکده پزشکی، گروه علوم پزشکی، بخش پاتولوژی

<sup>۴</sup> یزد، شرکت علمی-تحقیقاتی فراطب

تاریخ پذیرش: ۹۵/۹/۶

تاریخ دریافت: ۹۴/۸/۲۴



### چکیده

کاهش عوارض ترمیم زخم و افزایش سرعت بهبودی از جنبه‌های مورد تحقیق علم جراحی است. شناخت داروهای ارزان و موثر به خصوص فرآورده‌های گیاهی، مورد توجه عموم می‌باشد. هدف از این پژوهش بررسی اثر عصاره آبی-الکلی گیاه مامیثا (خشخاش بحری) بر روند ترمیم زخم پوستی و هم‌چنین مقایسه با تتراسیکلین در موش نر بالغ می‌باشد. در این مطالعه ۳۰ موش نر صحرایی همسان از نژاد آلبینو در ۳ گروه ۱۰ تایی به طور کاملاً تصادفی تقسیم شدند. پس از ایجاد زخم در شرایط یکسان بر روی آن‌ها تأثیر عصاره گیاه مامیثا و پماد تتراسیکلین بر روند ترمیم زخم غیرعفونی بررسی گردید. برای این منظور، یک گروه کنترل نیز در نظر گرفته شد. پس از هفت و چهارده روز تیمار توسط عصاره گیاه مذکور و پماد تتراسیکلین روند ترمیم زخم در تمام گروه‌ها در لایه درم و اپیدرم بررسی شد. پماد گیاهی در مقایسه با گروه کنترل تفاوت معناداری نشان داد ( $p < 0.05$ ). با توجه به نتایج به دست آمده به نظر می‌رسد که عصاره هیدروالکلی گیاه مامیثا به واسطه‌ی ترکیبات آلکالوئیدی و فلاونوئیدی روند ترمیم زخم پوستی را در لایه درم و اپیدرم سریع‌تر می‌کند.

واژه‌های کلیدی: ترمیم زخم، درم، اپیدرم، عصاره گیاه، مامیثا

\* نویسنده مسئول، تلفن: ۰۳۱۳۷۹۳۲۴۵۶، پست الکترونیکی: [mmiroliaei@yahoo.com](mailto:mmiroliaei@yahoo.com)

### مقدمه

دینامیک، پیچیده و منظم به آسیب است و مستلزم تعامل بین انواع مختلف سلول‌ها، پروتئین‌های ساختمانی، فاکتورهای رشد و پروتئینازها می‌باشد (۲۰). اصول اولیه ترمیم زخم به حداقل رساندن آسیب بافت، خون‌رسانی کافی، اکسیژناسیون، تغذیه مناسب، محیط مرطوب برای ایجاد تمامیت آناتومیکی و عملکرد بخش مبتلا است (۱۷). در این پروسه تعداد زیادی از انواع سلول‌ها شامل نوتروفیل‌ها، ماکروفاژها، لنفوسیت‌ها، کراتینوسیت‌ها، فیبروبلاست‌ها و سلول‌های اندوتلیال مشارکت دارند (۱۲). روند ترمیم

در سالیان اخیر عوارض ناشی از استعمال مواد شیمیایی سبب شد که محققین پژوهش‌های بسیاری در زمینه استفاده از داروهای سنتی و گیاهی انجام دهند. این تحقیقات در برخی از موارد بازگو کننده این حقیقت بوده است که داروهای طبیعی تنها راه درمان به حساب آمده و در عین حال مواد اولیه موجود در آنها در صنعت داروسازی مورد استفاده قرار گرفته است (۲۲). با توجه به عدم معرفی یک داروی موثر برای التیام زخم، مطالعه اثر گیاهان دارویی برای ترمیم زخم ضرورت دارد. ترمیم زخم یک پاسخ

زخم‌های دهانی به کار برده می‌شود (۳). درمان با عصاره هیدروالکلی گیاه حنا سطوح آنزیم‌های آنتی‌اکسیدانی سلولی را افزایش می‌دهد (۹). از خواص درمانی ذکر شده برای این گیاه می‌توان کمک به بهبودی زخم‌های عفونی ناشی از باکتری‌های گرم مثبت را نام برد (۱۸). چنین خواص متفاوت عملکردی در این گیاهان اهمیت قابل ملاحظه‌ای در ترمیم زخم دارند.

مامیثا یا خشخاش بحری (*Glaucium corniculatum curt*) یکی از گیاهان جنس گلوسیوم (*Glaucium*) است که دارای ظاهری بلوط‌مانند و به رنگ زرد مایل به سیاه می‌باشد، انعطاف‌پذیری کمی دارد، زود می‌شکند و تلخ مزه است، در بلندی‌ها می‌روید و ریشه‌اش بوی بسیار تندی دارد (۴). ساقه گلدار گیاه مامیثا دارای موادی نظیر گلوکوسین، سانگینارین، کلریت رین، پروتوپین، گلوکوپیکرین، مواد رزینی و پکتینی است (۲۶). بعضی از رزین‌ها اثر التیام‌دهنده در برخی از تومورها و زخم‌ها را دارند. رزین‌های جانشین‌کننده کاتیون‌ها طوری تهیه شده‌اند که دفع سدیم را از راه مدفوع افزایش می‌دهند و برای مبارزه با ادم به کار می‌روند (۲۶). اگرچه در طب سنتی از گیاه مامیثا برای درمان التهاب، رماتیسم یا زخم استفاده می‌شده است، اما تاکنون تحقیقی بر روی اثر آن بر روند ترمیم زخم پوستی گزارش نشده است. از آنجا که این گیاه خواص بیولوژیک زیادی از جمله ضد میکروبی و ضد التهاب داشته (۴، ۲۵)، التهاب ناشی از زخم را بهبود بخشیده به نظر می‌رسد که بتواند در روند ترمیم زخم پوستی نیز موثر باشد، امروزه روند استفاده از داروهای گیاهی نسبت به داروهای سنتزی افزایش یافته است (۸). بنابراین، در مطالعه حاضر اثر مامیثا بر روند ترمیم زخم پوستی در موش صحرایی نر و مقایسه آن با تاثیر تتراسیکلین و گروه شاهد بررسی شده است.

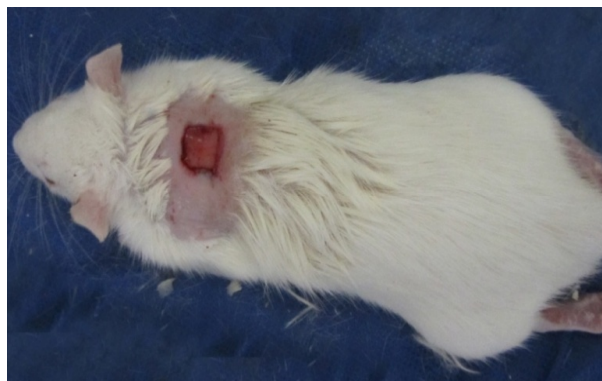
## مواد و روشها

شامل تجمع پلاکتی و لخته شدن خون، تشکیل فیبرین، پاسخ التهابی به آسیب، تغییر مواد زمینه‌ای، آنژیوژنز و اپی-تلیالیزاسیون مجدد است. ترمیم تا زمانی که سطوح مختل شده توسط کلاژن کاملاً به هم متصل شوند، کامل نمی‌شود (۱۷). التهاب یک پدیده نرمال در فرآیند ترمیم زخم است و برای حذف میکروارگانیسم‌های آلوده‌کننده، مهم است. در غیاب این آلودگی زدایی موثر، التهاب طولانی می‌شود. هنگامی که پاک‌سازی میکروبی ناکامل باشد، باکتری‌ها و اندوتوکسین‌ها می‌توانند منجر به بالا بردن طولانی سیتوکین‌های پیش‌التهابی مثل اینترکولین ۱ (IL-1) و TNF- $\alpha$  و طولانی شدن فاز التهابی شوند (۱۲). سلول‌های زیر درم بعد از آسیب پوست شروع به ساخت کلاژن می‌کنند و سلول‌های اپیتلیال را ترمیم می‌کنند، در نتیجه کشف داروهای برای ترمیم سریع‌تر لایه درم و اپیدرم در برابر آسیب‌های پوستی اهمیت درمانی دارد. امروزه استفاده از گیاهان دارویی به منظور کاهش عوارض جانبی ناشی از مصرف داروهای شیمیایی برای اهداف درمانی مورد استقبال قرار گرفته است (۲۴، ۲۵). مرزه (*Satureja bachtiarica*) دارای اثر ضد التهابی و ضد باکتری است که ناشی از ترکیبات مهم موجود در آن از جمله کارواکرول (۳۸٪) و فلاونوئیدها می‌باشد (۱۴). بادرنجبویه (*Melissa officinalis*) برای درمان مشکلات گوارشی، زخم معده، بی‌اشتهایی به کار برده می‌شود و دارای خاصیت ضد باکتری، ضد قارچ، ضد ویروس هرپس، آنتی‌اکسیدانی و ربایندگی رادیکال‌های آزاد است (۱۹، ۱۰). سدر (*Ziziphus spina christi*) برای تسریع بهبود زخم‌های تازه (۱۵) و سوختگی استفاده می‌شود (۱)، هم‌چنین دارای اثر ضد میکروب است (۲). پکتین موجود در گل ختمی (*Althaea officinalis*) دارای اثر تحریک‌کنندگی سیستم ایمنی و فعالیت ضد زخم است (۲۸). این گیاه باعث بهتر شدن فاگوسیتوز و عملکرد ماکروفاژ می‌شود، در درمان بیماری‌های پوستی از جمله اگزما استفاده می‌گردد. حنا (*Lawsonia inermis*) برای درمان سوختگی و

صاف کردن به باقیمانده محلول حاصل ۶۰۰ میلی لیتر الکل ۷۰ درجه اضافه گردید و به مدت ۲۴ ساعت مجدداً بر روی شیکر با دور ۱۵۰ قرار گرفت. محلول مرحله ۱ و ۲ مخلوط شده و توسط دستگاه تقطیر در خلأ تا ۱/۳ حجم اولیه تغلیظ گردید. سپس به مدت ۲۴ ساعت در داخل آن نکه داری شد. عصاره غلیظ به دست آمده، مجدداً در داخل آن ۵۰ درجه قرار داده شد تا عصاره غلیظ شده خشک شود. عصاره خشک در دمای ۴۰°C نکه داری شد.

برای تهیه پماد، ۳ گرم از عصاره گیاه مامیثا تهیه شده در ۱۰ سی سی الکل ۷۰ درجه حل گردید، سپس با ۱۰۰ گرم آسیرین مخلوط گردید، تا مخلوط حاصل یکنواخت شود.

آماده سازی رت‌ها برای جراحی با بیهوشی از طریق تزریق زایلازین با دوز ۵ mg/kg در عضله ران صورت گرفت. برای القای بیهوشی تزریق کتامین با دوز ۴۰ mg/kg طبق ماده قبل، بیهوشی انجام شد. پس از بیهوشی رت‌ها، موی پشت آن‌ها ما بین دو استخوان کتف تراشیده و با الکل ۷۰ درجه سطح آن با ابعاد ۱×۱cm ضد عفونی شد (شکل ۱). با تیغ جراحی زخمی که شامل برداشت تمام لایه‌های پوستی می‌شد، حاصل گردید. عمق زخم شامل درم و هیپودرم بود (۱۶).



شکل ۱- منطقه زخم ایجاد شده

به آزمایشگاه فرستاده شدند، پس از رنگ آمیزی به روش هماتوکسیلین - اتوزین با میکروسکوپ نوری مورد بررسی قرار گرفتند.

در این مطالعه از ۳۰ راس رت نر همسان با نژاد یکسان، با وزن  $50 \pm 250$  گرم استفاده گردید. رت‌ها در ۳ گروه ۱۰ تایی به صورت کاملاً تصادفی تقسیم شدند و بر روی آن‌ها تاثیر عصاره گیاه مامیثا (شامل برگ‌ها، ساقه و گل‌ها) و پماد تتراسیکلین (پماد تجاری) در روند ترمیم زخم غیرعفونی مورد بررسی قرار گرفت. یک گروه به عنوان گروه کنترل انتخاب گردید که پس از ایجاد زخم هیچ گونه درمانی دریافت ننموده‌اند. رت‌ها در قفس‌های انفرادی، دمای  $22 \pm 2$  درجه سانتی گراد، سیکل روشنایی، تاریکی ۱۲ ساعته، دسترسی آزادانه به آب و غذا در بخش حیوانات آزمایشگاهی دانشگاه اصفهان نکه داری شدند. گیاه مورد نظر در مرکز هرباریوم دانشگاه اصفهان تعیین جنس و گونه شد.

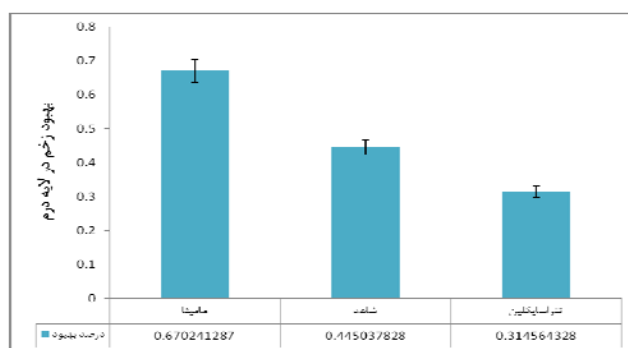
ابتدا گیاه مامیثا (جمع آوری شده از دامنه های کوه دنا در نزدیکی شهرستان سمیرم) با آب مقطر به دقت شستشو داده شد تا مواد زائد آن جدا گردد، سپس در سایه و دمای ۲۵-۲۰ درجه سانتی گراد خشک شد. جهت عصاره گیری ۱۵۰ گرم مخلوطی از برگ، ساقه و گل خشک گیاه آسیاب شده و در ۶۰۰ میلی لیتر الکل ۹۶ درجه به مدت ۲۴ ساعت با دور ۱۵۰ بر روی شیکر قرار داده شد. بعد از

استعمال پماد ۱۴ روز متوالی بر روی بستر زخم ادامه یافت. در روز هفتم و چهاردهم پس از بیهوشی کامل حیوان از طریق استنشاق کلروفورم در دسیکاتور از زخم هر گروه نمونه برداری شد. مقاطع بافتی در فرمالین ۱۰ درصد

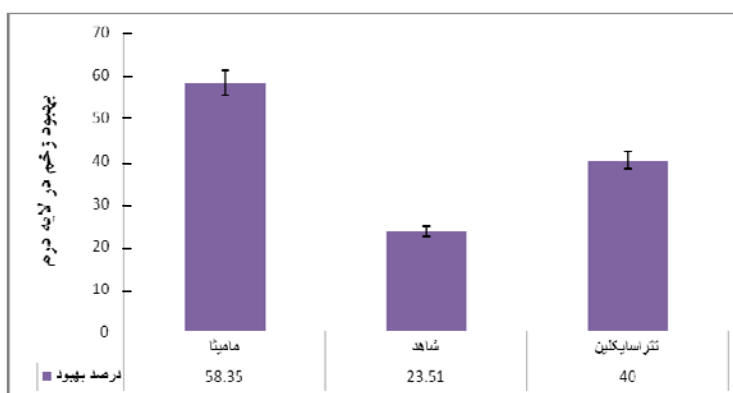
**ترمیم درم:** پس از ۷ روز تیمار با عصاره گیاه مامیثا مشاهده گردید عصاره به صورت معناداری ( $p < 0.05$ ) در مقایسه با گروه شاهد باعث بهبود و ترمیم لایه درم می‌شود. گروه کنترل نسبت به پماد تتراسیکلین بهتر عمل نموده است ( $p < 0.05$ ) (شکل ۲). پس از ۱۴ روز تیمار، لایه درم در گروه مامیثا نسبت به سایر گروه‌ها بهبودی مناسب‌تری داشته است. لازم به ذکر است پماد تتراسیکلین نسبت به گروه کنترل بهتر عمل نموده است ( $p < 0.05$ ) (شکل ۳).

**آنالیز داده‌ها:** با استفاده از عدسی مدرج با بزرگنمایی ۱۰۰، ابعاد لایه درم و اپیدرم به دست آمده و از نظر آماری تمامی نتایج با استفاده از نرم افزار spss به صورت میانگین و انحراف معیار بیان گردید. پس از مشخص نمودن توزیع داده‌ها برای مقایسه نتایج هر متغیر در هر یک از گروه‌ها قبل و بعد از بررسی از Anova با اندازه گیری مکرر، برای مقایسه گروه‌ها با هم از Anova یک طرفه و Duncan استفاده گردید. سطح معناداری کمتر از ۰/۰۵ برای تمامی آنالیزها در نظر گرفته شد.

## نتایج



شکل ۲- درصد بهبود زخم غیرعفونی در لایه درم پس از ۷ روز



شکل ۳- درصد بهبود زخم غیرعفونی در لایه درم پس از ۱۴ روز

(شکل ۴). پس از ۱۴ روز تیمار، لایه اپیدرم تمام گروه‌ها تقریباً ترمیم شده است.

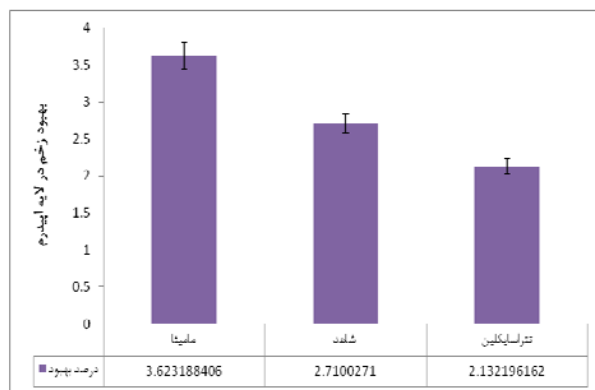
**کنترل:** در بررسی میکروسکوپی پس از ۷ روز، سلول‌های التهابی حاد دیده می‌شوند و بافت هم‌بندی تا سطح زخم

**ترمیم اپیدرم:** پس از ۷ روز تیمار مشاهده گردید که این گیاه به صورت معناداری ( $p < 0.05$ ) در مقایسه با کنترل باعث بهبود در لایه اپیدرم می‌شود، گروه کنترل نسبت به پماد تتراسیکلین روند بهتری را نشان می‌دهد ( $p < 0.05$ )

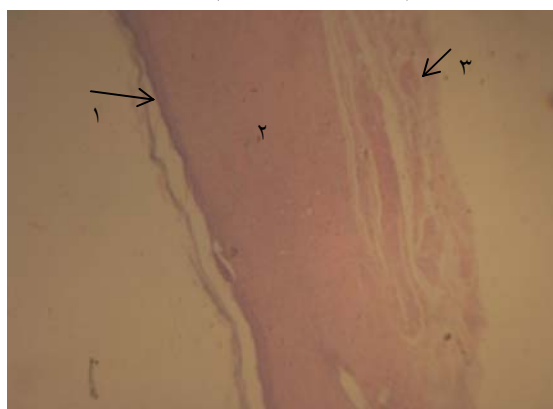
کشیده شده و پس از ۱۴ روز، اپیدرم ترمیم و داخل درم بافت ترمیمی وجود دارد (شکل ۵).

**مامیثا:** پس از ۷ روز تیمار، سلول‌های التهابی و بافت هم‌بندی جدید تا عمق درم و چربی هیپودرم نفوذ کرده است. در حالی که پس از ۱۴ روز تیمار، اپیدرم ترمیم، بافت هم‌بندی تشکیل و هیپودرم بصورت کامل ترمیم شده و در دو طرف ضمامم درم تشکیل شده است (شکل ۶).

**تتراسیکلین:** پس از گذشت ۷ روز تیمار توسط تتراسیکلین، گپ و کراست در نمونه دیده می‌شود و پس از گذشت ۱۴ روز، اپیدرم تشکیل شده است و بافت هم‌بندی تا عمق درم وجود دارد، ضمامم درم به صورت ناقص در یک سوم طول زخم ایجاد شده است (شکل ۷).

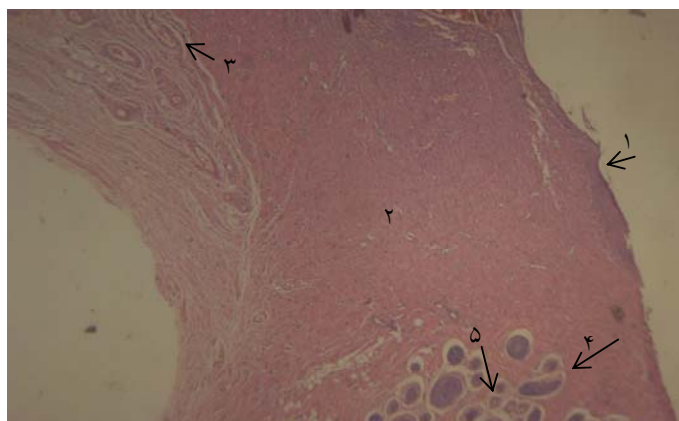


شکل ۴- درصد بهبود زخم غیرعفونی در لایه اپیدرم پس از ۷ روز



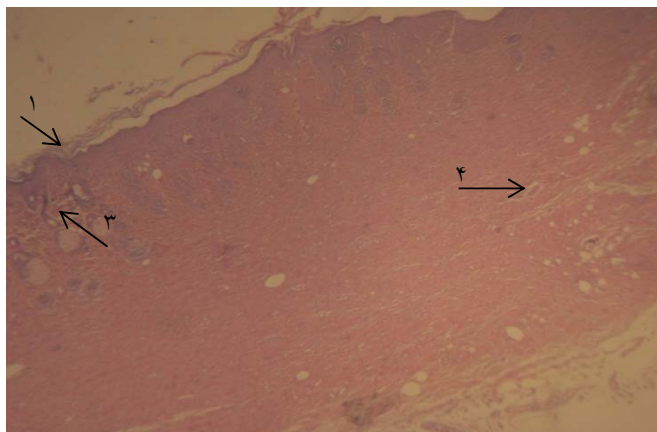
- ۱- اپیدرم
- ۲- درم
- ۳- عروق خونی

شکل ۵- تصویر میکروسکوپی زخم غیرعفونی گروه کنترل پس از ۱۴ روز با رنگ آمیزی H&E و بزرگنمایی ۴۰.



- ۱- اپیدرم
- ۲- درم
- ۳- عروق خونی
- ۴- فولیکول‌های نارس مو (ضمامم درم)
- ۵- غدد سباسه

شکل ۶- تصویر میکروسکوپی زخم غیرعفونی گروه تیمار شده با عصاره گیاه مامیثا پس از ۱۴ روز با رنگ آمیزی H&E و بزرگنمایی ۴۰.



- ۱- اپیدرم
- ۲- درم
- ۳- فولیکول‌های نارس مو (ضمائم درم)
- ۴- عروق خونی

شکل ۷- تصویر میکروسکوپی زخم غیرعفونی گروه تیمار شده با پماد تتراسیکلین پس از ۱۴ روز با رنگ آمیزی H&E و بزرگنمایی ۴۰.

ضدمیکروبی، ضدقارچی و اثرات درمانی در این گیاه شده- اند (۲۶). تحقیقات زیادی نشان داده است که آکالوئیدهای گیاهان تیره خشخاش از نوع بنزیل ایزوکینولینی هستند و این گروه از آکالوئیدها دارای خواص ضدمیکروبی می باشند (۱۳، ۲۳).

فنول‌ها به عنوان متابولیت‌های ثانویه در گیاهان هستند. فنول‌ها نقش مهمی در حفاظت سلول‌ها و اندام‌های بدن در برابر آسیب‌های ناشی از رادیکال آزاد دارند. با توجه به حضور آکالوئیدها با خاصیت ضدمیکروبی، همچنین وجود ترکیبات فنلی و فلاونوئیدها با خواص ضدمیکروبی، ضدویروسی و ضدقارچی در گیاه مامیثا، از طریق پیشگیری ایجاد عفونت و مهار رشد میکروارگانیسم‌ها، این گیاه می تواند روند ترمیم زخم غیرعفونی را سرعت بخشد. تعدیل مرحله التهاب و استفاده از آنتی‌اکسیدان‌ها ترمیم زخم را تسریع می‌کند (۶). فلاونوئیدها خاصیت ضدالتهابی دارند (۷)، دارای فعالیت از بین برنده رادیکال‌های آزاد (مواد اکسیدان) هستند که امکان تسریع کلاژناسیون را فراهم می کنند (۱۱). به نظر می‌رسد که خواص آنتی‌اکسیدانی فلاونوئیدها باعث افزایش سنتز کلاژن می گردد که در روند ترمیم زخم پر اهمیت است. فلاونوئیدها به ویژه در ترمیم زخم‌ها شرکت کرده و به واسطه مهار سنتز نیتریک اکساید فعالیت خورندگی رادیکال‌های آزاد را دارند (۵، ۲۱).

## بحث

امروزه استفاده از گیاهان دارویی به منظور کاهش عوارض جانبی ناشی از مصرف داروهای شیمیایی برای اهداف درمانی مورد استقبال قرار گرفته است. زخم یکی از مشکلات کلینیکی بوده و به علت اهمیت زخم مدیریت و درمان آن از اولویت‌های پزشکی محسوب میشود. درمان زخم‌ها یکی از اساسی‌ترین مسائلی است که بشر از ابتدای خلقت با آن روبرو بوده است. لذا تلاش برای یافتن ترکیباتی که ضمن تاثیرگذاری بر بهبود زخم‌ها دارای کمترین عوارض جانبی باشد هدف بسیاری از تحقیقات است و در این خصوص گیاهان دارویی از اهمیت خاصی برخوردارند. خاصیت التیام و بهبود زخم در گیاهانی همچون سدر، بادرنجبویه، گل ختمی، حنا و... اثبات شده است (۱۰، ۱۸). ترمیم زخم دارای مراحل مختلف التهاب، تکثیر و بازسازی است که هرکدام از این مراحل شامل مراحل متعدد دیگری هستند که پاره‌ای از آنها با هم تداخل داشته و به راحتی از هم قابل تفکیک نیستند (۱۶). لذا بهبود کمی و کیفی هر کدام از مراحل می تواند منجر به تسریع ترمیم زخم و کاهش عوارض ناشی از آن شوند. گیاه مامیثا دارای آکالوئیدهای متنوع شامل آکالوئیدهای ایزوکینولئیک (مورفین، اتیل مورفین، کدئین و پاپاورین)، پکتین، فلاونوئید و ترکیبات فنلی است. این مواد باعث ایجاد خاصیت ضدتوموری، ضدویروسی،

زخم یکی از مشکلات کلینیکی بوده و به همین علت اهمیت مدیریت زخم و درمان آن از اولویت‌های پزشکی محسوب می‌شود. هر محصول و فرآیندی که در کاهش مدت زمان ترمیم زخم موثر باشد، می‌تواند به حل مشکلات بیماران کمک نماید.

### نتیجه‌گیری

با توجه به یافته‌های پژوهش حاضر، عصاره آبی-الکلی گیاه مامیثا به واسطه خواص ضد میکروبی، ضد التهابی، آنتی‌اکسیدانی و تحریک سیستم ایمنی که ناشی از وجود آلکالوئیدها، فلاونوئیدها، پکتین‌ها و ترکیبات فنلی در گیاه است، در روند ترمیم زخم غیر عفونی پوستی موثر است.

آزاد باعث ارتقاء ترمیم زخم و حفاظت بافت از آسیب اکسیداتیو می‌شوند (۲۷). براین اساس می‌توان استنباط نمود که با توجه به فراوانی فلاونوئیدها در مامیثا با خاصیت ضد التهابی و آنتی‌اکسیدانی امکان تعدیل مرحله التهاب و تسریع روند بهبود زخم فراهم می‌شود (شکل ۵). پکتین موجود در گیاه مامیثا دارای فعالیت دارویی است که شامل تحریک سیستم ایمنی، فعالیت ضد متاستازی، فعالیت ضد زخم و فعالیت ضد توموری است (۲۸). بنابراین به احتمال زیاد بخشی از فعالیت گیاه مامیثا در بهبود زخم می‌تواند مربوط به وجود پکتین (با فعالیت ضد زخم و تحریک ایمنی) باشد.

### منابع

- Adzu B, Amos S, Wambebe C, Gamaniel K. (2001) Antinociceptive activity of *Zizyphus Spina-chirist* root bark extract. *Fitoterapia*; 72(4):344-350.
- Ali-Shtayeh MS, Yaghmour RM, Faidi YR, Salem K, A-Nuri MA. (1998) Antimicrobial activity of 20 plants used in folkloric medicine in the Palestinian area, *J Ethnopharmacol*; 60(3):265-271.
- Al-Rubiay KK, Jaber NN, Al-mhaawe BH, Alrubaiy LK. (2008) Antimicrobial efficacy of henna extracts. *Oman Med J*. 23(4):253-6.
- Asmaa Mohamed Arafa, Maged El-Sayed Mohamed and Sameeh Ibrahim Eldahmy, (2016) The Aerial Parts of Yellow Horn Poppy (*Glaucium flavum* Cr.) growing in Egypt: Isoquinoline Alkaloids and Biological Activities, *journal of pharmaceutical science and research*, 8(5), 323-332.
- Bozkurt TE, Kahraman C, Tatli II, Erdemlisahin I. (2007) Free radical scavenging activity on *Verbascum latisepalum* extract. *Bihat Kusadasi Turkey*. 17:26-29
- Byl NN, McKenzie AL, West JM, Whitney JD, Hunt TK, Scheuenstuhl HA. (1992) Low-dose ultrasound effects on wound healing: a controlled study with Yucatan pigs. *Arch Phys Med Rehabil*. 73(7): 64-656.
- Capasso F, Cerri R, Morrica P, Senator F. (1983) Chemical composition and anti-inflammatory activity of an alcoholic extract of *teucrium polium*. *Boll Soc Ital Biol Sper*. 59: 1639-1643
- Dastmalchi, k., Tilton. R. G., Cheng. k., hasan. k. S., Iodo. Y. ., Wang. J. C. (1992) Aminogouanidine a novel inhibitor of nitrikoxid formation prevents diabetic vascular dysfunction. *Diabetes*. 4:552-556.
- Dasgupta, A.R Rao, P.K Yadara, (2003) Modulatory effect of henna leaf (*Lawsonia inermis*) on drug metabolizing phase I and phase II enzymes, antioxidant enzymes, lipid peroxidation and chemically induced skin and forestomach papillomagenesis in mice, *Molecular and Cellular Biochemistry*. 245, 11-22.
- Dastmalchi K, Damien, Dormana H, Oionena P, Darwisd Y, Laaksoa I, Hiltunen R. (2008) Chemical composition and in vitro antioscidative activity of a lemon balm (*Melissa Officinaliss L.*) extract. *LWT- Food Sci Techno*. 41:391-400.
- Devipriya S., Shyamaladevi CS. (1999) Protective effect of quercetin induced cell injury in the Kidney. *Indian J Pharmacol*. 31:422-426.
- Guo S, Dipietro LA. (2010) Factors affecting wound healing. *Critical Reviews in Oral Bio and Med*. 89(3):219-229.
- Gurbuz I, Ustun O, Yesilada E, Sezike E, Kutsal O. (2003). *J. Ethnopharmacol*. 27:88-93
- Hajhashemi V, Ghannadi A, Pezeshkian SK. (2002) Antinociceptive and anti-inflammatory

- effects of *Satureja hortensis* L. extracts and essential oil. J. Ethnopharmacol. 82:83-7.
- 15- Hutchens AR.(1973) Indian Herbalogy of North America. Shambhala: Boston. pp:382-391.
  - 16- Khorasgni A, Karimi AH, Nazem MR. (2010) A Comparision of healing effects of propolis and silver sulfadia Zine on full thickness skin wounds in Rats. Pak vet J. 30(2):72-740.
  - 17- Kumar B, Vijaykumar M, Govindarajan R, Pushpangadan P. (2008) Ethnopharmacological approaches to wound healing. Exploring medicinal plants of India. 12 (8):103-110.
  - 18- Malekzadeh F. (1986) Antimicrobial activity of *Lawsonia inermis* L. Applied Microbiology, 16(4):663-664.
  - 19- Moradkhani H, Sargsyan E, Bibak H, Anseri B, Sadat-Hosseini M, Fayazi-Barjin A, Meftahizadeh H. (2010) *Melissa Officinalis* L., a valuable medicine plant: A Review. J Medicinal Plants Research. 4:2753-2759.
  - 20- Mussel O, Saliva S, Costa A. (2003) Mast cell in tissue response to density materials: an adhesive resin, a calcium hydroxide and a glass ionomer cement. J cell Mol Med. 7(2):171-73.
  - 21- Pesin Sutar I, KupeliAkkol E, Yilmazer D, Baykal T.(2010) Investigations on the in vivo wound healing potential of hypericumperforatumal , Ethnopharmalology Journal. 12:468 – 477.
  - 22- Rezvanipour M, Pourzadehosseini F, Malekpour R, Zarabi A. (2007) The Effect of Mummy on Some Indices of Wound Healing in Mice, J of Kerman Univ of Med Sci. 14(4):77-267.
  - 23- Rmbera B, Freni Sterrantino A, Artener R, Janitsch C, Krenn L.(2008) Chem Biodivers. 2(5): 17-70.
  - 24- Souba WW, Wilmore D. (1999) Diet and nutrition in case of the patient with surgery. 9th Ed, Baltimore: Williams and Wilkins Press. pp:1589-1618.
  - 25- Souba WW, Wilmore D. Diet and nutrition in case of the patient with surgery. (1999) trauma and sepsis. In: Shils ME, Olsar JA, Shike M, Editors. Modern nutrition in health and disease. 9th ed. Baltimore: Williams and Wilkins Press. pp: 1589 - 618.
  - 26- Tetenyi P.(1997) opium Poppy (*PapaverSomniferum* L):Botany and Horticulture In :Horticulture Reviews, PP 108-373.(Edied by :Janick J).
  - 27- Thiem, B, Grosslinka, O. (2003) Antimicrobial activity of *Rubus chamaemorus*leaves. Fitoterapia 75: 93–95.
  - 28- Yamada H. Pectins and pectinases, Proceedings of an International Symposium. Progress Biotechnol. 14:173-190.



## **Histopathological evaluation of wound healing by extracts from *Glaucium corniculatum* (L.) Curt.**

**Arefyar R.<sup>1</sup>, Miroliaei M.<sup>2</sup>, Talebi A.<sup>3</sup> and Zahmatkesh M.<sup>4</sup>**

<sup>1</sup> Biology Dept., Faculty of Science, Payam Noor University, Yazd, I.R. of Iran

<sup>2</sup> Biochemistry & Molecular biology Division, Biology Dept., Faculty of Science, University of Isfahan, Isfahan, I.R. of Iran

<sup>3</sup> Pathology Unit, Medicine Dept., Faculty of Medicine, University of Isfahan, Isfahan, I.R. of Iran

<sup>4</sup> Farateb Science and Research Company, Yazd, I.R. of Iran

### **Abstract**

Reducing the complications of wounds and speeding up the wound healing process are among the topics of research in the field of surgery science. There is general interest in identifying efficient and cost-effective medicines, particularly herbal products. This study was aimed to investigate the effect of hydro-alcoholic extracts of Mamisa plant (*Khaskhash Bahri*) on wound healing and to compare the effects with that of tetracycline in adult male rats. 30 male albino rats were randomly divided into three groups of 10 rats. After wounding the rats in a similar condition, the effects of Mamisa plant and tetracycline ointment on healing noninfectious wounds were examined. Accordingly, a control group was also considered. After seven and fourteen days of treatment the trend of wound healing process was examined in the dermis and epidermis layers of all groups. Compared with the control, the herbal treated group showed a significant healing ( $p < 0.05$ ). Based on the obtained results, it seems that the hydro alcoholic extract from *Mamisa* plant, its alkaloid and flavonoids compounds speed up the wound healing in the dermis and epidermis layers.

**Key words:** wound healing, dermis, epidermis, plant extract, Mamisa.